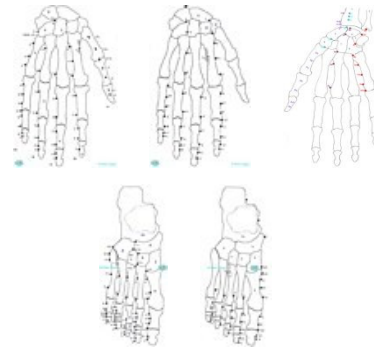


Table des matières de « Les points de mesure de routine EAV » (une version abrégée)

selon la première page de la Table périodique de EAV



Les **points de mesure de routine** se réfèrent à la première page de la Table périodique de EAV et sont illustrés de manière simple sur cinq tableaux synoptiques dans la version abrégée. Dans la **version abrégée**, qui **peut être acquise**, les significations de tous les points de mesure de routine sont rassemblés et illustrés de manière simple **sans** description des positions et liens internes.

Table des matières

	page
Signification de tous les points de mesure de routine dans la séquence des méridiens	2
Simple illustration des points de mesure de routine sur cinq tableaux synoptiques	7
Version imprimable de la première page de la table périodique de l'EAV	12

Dans la **version intégrale**, l'**Atlas de tous les points de mesure EAV**, tous les points de mesure sont classifiés, illustrés et reliés systématiquement dans le contexte et décrits selon la terminologie anatomique **Échantillon >**



Liste avec tous les points de mesure de routine EAV

si possible avec des termes en français (dans la **version intégrale** en terminologie anatomique) - ici, à titre informatif, par ordre alphabétique (dans la version abrégée dans la séquence des méridiens)

Allergie dans tout le corps ; de la peau de la part inférieure du corps avec les jambes + les organes dans l'abdomen et bassin ; de la part supérieure du corps avec les bras + les organes du thorax et cou ; de la tête + des organes de la tête + de la cavité buccale + du nez et des sinus paranasaux	Myocarde Nerfs crâniens
Alvéoles et parenchyme pulmonaires	Noeud auriculo-ventriculaire ; sinusal
Amygdale palatine	Noeuds iléo-coliques ; mésentériques inférieurs ; méso-coliques
Angle duodéno-jéjunal ; hépatique ; splénique	Organes génitaux féminins / masculins
Antre pylorique	Orifice du cardia
Aorte abdominal avec plexus aortique abdominal ; thoracique avec plexus aortique thoracique	Pancréas : fonction digestive et hormonale ; Production d'acides nucléiques, métabolisme de l'acide urique : d'enzymes amylolytiques, métabolisme des hydrates de carbone ; lipolytiques, métabolisme lipidique ; protéolytiques, métabolisme de protéines
Appendice avec noeuds iléo-coliques	Papilles et calices rénaux
Artères ; coronaire	Part abdominale de l'urètre
Articulations atlanto-axiale et temporomandibulaire ; avec colonne vertébrale ; de la ceinture pelvienne et des jambes ; scapulaire et des bras	Partie ascendante / descendante du duodénum ; droite de l'iléon ; du côlon transverse ; du corps gastrique ; gauche de l'iléon ; du côlon transverse ; du corps gastrique ; horizontale du duodénum ; supérieure du duodénum
Athérosclérose	
Branche gauche du faisceau hissien ; noeud sino-auriculaire	Peau ; de la part inférieure du corps avec les jambes ; supérieure du corps avec les bras ; de la tête avec les cheveux
Bronche	Pelvis rénal
Bronchioles	Péricarde avec réseau de vaisseaux lymphatiques sous-pericardiques
Caecum	
Canal pancréatique principal	Péritoine de l'estomac ; de la partie ascendante du duodénum, iléon et jéjunum ; de la rate ; de la région de la vésicule biliaire ; de la vessie urinaire ; des parties supérieure, descendante et horizontale du duodénum ; du foie ; du gros intestin ; du pancréas ; du rein
Canalicules biliaires interlobulaires	
Canaux biliaires du lobe hépatique droit ; gauche	
Capsule de Glisson	Petite courbure de l'estomac
Cicatrice de la peau	Plèvre

Circulation sanguine	Plexus cardiaque ; coeliaque ; hépatique ; hypogastrique supérieur ; iliaque ;
Citerne du chyle	mésentérique inférieur/supérieur ; rénal ;
Coeur	surrénal ; veineux prostatique / utéro-vaginal ; vésical
Côlon ascendant ; descendant ; sigmoïde	Poumon
Conduit cholédoque ; cystique ; hépatique commun ; droit ; gauche	Procès dégénératif dans le péritoine ; toute la plèvre
Corps de la vessie	Pulpe blanche est en train de réagir à une exposition des voies lymphatiques de l'abdomen et bassin ; du thorax et cou
Cortex rénal avec glomérules et tubes contournés rénaux	Pulpe rouge
Crosse de l'aorte avec ganglion cardiaque	Pylore
Dégénération adipeuse des organes et vaisseaux dans l'abdomen ; la tête ; le thorax tout le corps	Rate
Dégénération des organes dans tout le corps sans glandes endocrines et mammaire ; de l'abdomen et bassin ; de la tête ; du thorax et cou	Réaction des voies lymphatiques à une dégénération d'un organe ; toxique - focale des articulations ; allergique de la peau ; des articulations ; toxique focale ; végétative
Dégénération du tissu conjonctif dans la muqueuse ; tout le corps = tumeurs bénins du tissu conjonctif ; des organes de l'abdomen et bassin ; de la tête ; du thorax et cou	Rein
Dysfonctionnement végétatif causé par une dégénération d'un organe	Réseau de vaisseaux lymphatiques myocardiques ; pericardique ; sous-endocardiques
Endocarde	Sécrétion interne de la queue / tête et du corps du pancréas
Épididyme et conduit déférent / trompe utérine	Système de conduction électrique du coeur ; lymphatique ; nerveux central et périphérique
Estomac sans oesophage	végétatif ; réticuloendothélial de la rate
Foie	Temps de Quick
Follicules lymphatiques agrégés du Intestin grêle	Tonsille tubaire
Fundus gastrique	Trachée
Glande mammaire ; thyroïde, para thyroïde et thymus	Trigone de la vessie, fond de la vessie, col de la vessie, sphincter urétral
Glandes endocrines et mammaire & sécrétion interne du pancréas	Tronc cérébral et télencéphale
Gonade et glande surrénale	Troncs intestinaux du intestin grêle
	Vaisseaux lymphatiques des parties supérieure, descendante, horizontale du duodénum et de l'iléon terminal ; et

Grand omentum	lymphoœuds du poumon et médiastin
Grande courbure de l'estomac	Valve aortique ; mitrale ; pulmonaire ; tricuspide
Gros intestin avec rectum, côlon et canal anal	Veine cave inférieure / supérieure ; colique droite / gauche ; cystique ; hépatique ; mésentérique inférieure / supérieure ; porte
Hypophyse, glande pinéale	Veines ; centrales ; gastriques
Indice de stress géopathique	Vésicule biliaire
Indique des procès dégénératifs et destructifs dans le corps, le système de base de Pischinger	Vessie urinaire et système urogénitale
Intestin grêle	Voies lymphatiques de l'estomac ; de l'oeil ; de l'oreille ; de la mâchoire inférieure et supérieure ; de la partie ascendante du duodénum, iléon et jéjunum ; de la partie gauche du côlon transverse, côlon descendant et côlon sigmoïde ; de la peau ; de la plèvre ; de la vésicule biliaire et voies biliaires extra-hépatiques ; de la vessie urinaire ; des glandes endocrines et mammaire ; du côlon ascendant, de l'angle hépatique et la partie droite du côlon transverse ; du nez et sinus paranasaux ; du péritoine de l'estomac ; du péritoine de la rate ; de la région de la vésicule biliaire ; de la vessie urinaire ; du foie ; du gros intestin ; du Intestin grêle ; du pancréas ; du rein et la glande surrénale ; profondes de la rate ; du foie ; du pancréas ; du poumon
Jéjunum	
La papille duodénale	
Les cinq amygdales de l'anneau de Waldeyer	
Lobules et cellules hépatiques	
Médulla rénale avec tubes droits proximaux et radiations médullaires	
Membrane synoviale de toutes les articulations	
Méninges du cerveau et de la moelle épinière	
Méridien de la vésicule biliaire	
Moelle épinière lombaire et sacrée ; thoracique et cervicale	

Le matériel
didactique idéal
des cours pour
débutants

